Epilepsia del lóbulo temporal y neurocisticercosis activa: dos casos representativos

Rodrigo Ramos-Zúñiga, Héctor R. Pérez-Gómez, Luis A. Gaytán-Martínez, Brenda Vega-Ruiz, Sofía Soto-Rodríguez, Alejandro Rochín-Mozqueda

Departamento de Neurociencias. Instituto de Neurociencias Traslacionales. CUCS. Universidad de Guadalajara. Guadalajara, Jalisco, México.

Correspondencia:
Dr. Rodrigo Ramos Zúñiga. Departamento de Neurociencias. CUCS. Universidad de Guadalajara. Sierra Mojada, 950. Col Independencia. CO 44450. Guadalajara, Jalisco, México.

E-mail:
rodrigor@cencar.udg.mx

Aceptado tras revisión externa:
03.09.14.

Cómo citar este artículo:
Ramos-Zúñiga R, Pérez-Gómez HR, Gaytán-Martínez LA, Vega-Ruiz B, Soto-Rodríguez S, Rochín-Mozqueda A. Epilepsia del lóbulo temporal y neurocisticercosis activa: dos casos representativos. Rev Neurol 2015; 60: 30-4.

© 2015 Revista de Neurología

Introducción. Existen pocas evidencias notificadas de casos de epilepsia del lóbulo temporal asociadas a cisticercosis activa en su fase quística. El objetivo es presentar la correlación entre cisticercosis activa en zonas topográficas asociadas a epilepsia del lóbulo temporal, con las manifestaciones neuropsiquiátricas y el patrón de crisis parciales secundariamente generalizadas.

Casos clínicos. Dos casos de pacientes adultos con manifestaciones neuropsiquiátricas de un año de evolución, refractarios a tratamiento farmacológico antipsicótico, y en quienes posteriormente aparecen crisis convulsivas parciales secundariamente generalizadas de inicio tardío. Se identifica la presencia de cisticercosis activa en el lóbulo temporal en un paciente, y en la ínsula, en el otro. Buen control clínico posterior al tratamiento con albendazol, pero se mantiene el mismo tratamiento anticonvulsionante para considerar la pertinencia de su retirada farmacológica.

Conclusiones. La neurocisticercosis activa puede ser causa de trastornos neuropsiquiátricos adquiridos y de epilepsia del lóbulo temporal de inicio tardío cuando su topografía se encuentra en el circuito mesolímbico. El diagnóstico etiológico oportuno y el tratamiento apropiado permiten el control adecuado de su sintomatología y, potencialmente, su curación definitiva.

Palabras clave. Albendazol. Epilepsia del lóbulo temporal. Epilepsia psicomotora. Neurocisticercosis. Psicosis. Trastornos neuropsiquiátricos.

Introducción

La neurocisticercosis es la enfermedad parasitaria más común en el sistema nervioso central en el ser humano [1], y es una de las causas más frecuentes de crisis convulsivas de inicio tardío en todo el mundo, particularmente en los países subdesarrollados. Si bien no es tan frecuente en los niños, los casos de pacientes menores de 17 años representan el 0,8-27,8% del total [2,3].

Es un problema de salud pública con alta asociación a indicadores de retraso social, que ya no sólo presenta incidencias regionales, sino una prevalencia global en función de las condiciones descritas por la medicina del viajero [4].

Una de las manifestaciones más frecuentes de la neurocisticercosis es la epilepsia de inicio tardío, y de todos los patrones que integran la clasificación de la epilepsia, una manifestación sindrómica particular es el caso de las crisis psicomotoras o epilepsia del lóbulo temporal.

En general, la epilepsia del lóbulo temporal es una entidad clínica con alto nivel de asociación a trastornos neuropsiquiátricos y con fenómenos electrofisiológicos bien definidos. Su comportamiento primario se relaciona con defectos neuropatológicos específicos, que pueden ser por alteraciones de la migración neural, esclerosis mesial del lóbulo temporal y esclerosis hipocampal, y gliosis. Sin embargo, en el caso de los procesos infecciosos agudos y crónicos de origen vírico, bacteriano o parasitario, también se identifica un patrón de gliosis reactiva secundaria.

En los casos primarios, su presentación puede iniciarse en la infancia y continuar con un carácter evolutivo en el adulto en una forma refractaria al tratamiento farmacológico. Esta condición identifica a una de las entidades en las que la epilepsia puede ser susceptible de tratamiento quirúrgico bajo diferentes modalidades.

En regiones geográficas donde la neurocisticercosis es endémica, se ha identificado la coexistencia de lesiones de neurocisticercosis calcificadas y esclerosis hipocampal como origen mixto de las manifestaciones conductuales y convulsivas en estos pacientes [5-7]. El hipocampo puede estar involucrado en la inflamación cerebral y gliosis como respuesta a la degeneración del cisticerco adyacente [6,8]. Esta zona es altamente vulnerable y reacciona con un patrón patológico de pérdida de células piramidales y gliosis

en CA1, CA3 y CA4, con relativa preservación de CA2 y alteración de las fibras musgosas [8].

Existen pocas comunicaciones que den cuenta de la presencia de cisticercosis activas en fase quística que se sitúan en el circuito mesolímbico y aparecen como responsables del patrón convulsivo en la epilepsia del lóbulo temporal [2].

Casos clínicos

Se presentan dos casos de adultos con manifestaciones propias de epilepsia del lóbulo temporal que evidenciaron cisticercosis activa (quística). Los citados informes fueron avalados por el comité de bioética, preservando la confidencialidad y los criterios de seguridad para los pacientes.

Caso 1

Varón de 56 años, con historia de trastornos neuropsiquiátricos caracterizados por depresión y crisis de pánico, refractario al tratamiento con antipsicóticos. Se mantenía en tratamiento con escitalopram y perfenacina. Al año de evolución aparecieron crisis convulsivas parciales secundariamente generalizadas, con aura de alucinaciones olfatorias y aura gastrointestinal. Se agregó cefalea aguda con vómitos con posterioridad a las primeras crisis convulsivas. La resonancia magnética demostró la evidencia de cisticerco activo con escólex íntegro y edema perilesional en la punta del lóbulo temporal izquierdo, y datos electroencefalográficos con foco epileptógeno en el lóbulo temporal. Se inició tratamiento anticonvulsionante con fenidantoína y, una vez controladas las crisis, se trató con albendazol, 15 mg/kg durante dos semanas, además de 60 mg/día de prednisona con dosis decrecientes en los primeros ocho días. Dos meses después de iniciar el tratamiento, se identificó la disolución del cisticerco y se observó sólo edema y gliosis residual. Sus manifestaciones neuropsiquiátricas presentaron un mayor control, desapareció la cefalea y se mantiene en espera de valoración de criterios para considerar la retirada del tratamiento anticonvulsionante. Su condición física y cognitiva es independiente y estable (Fig. 1).

Figura 1. Resonancia magnética del caso 1 que muestra una lesión en la punta del lóbulo temporal izquierdo en forma de anillo por la presencia de un quiste con nódulo interno que corresponde al escólex del cisticerco.

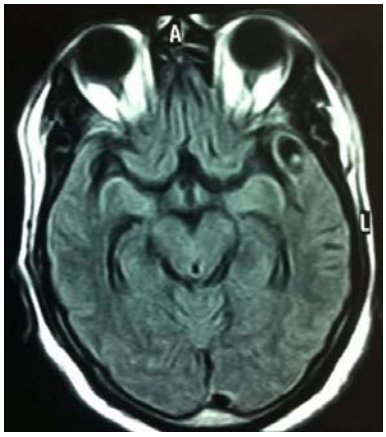

Figura 2. Resonancia magnética del caso 2 que muestra una lesión en la región de la ínsula izquierda en forma de anillo por la presencia de un quiste con nódulo interno que corresponde al escólex del cisticerco.

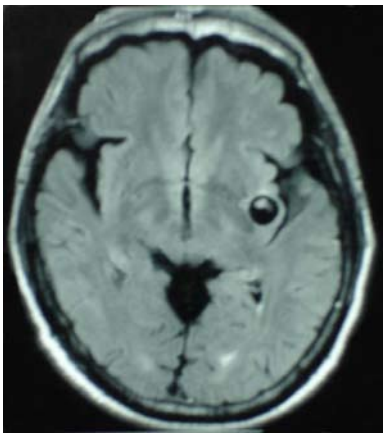

Caso 2

Varón de 63 años, con alteraciones neuropsiquiátricas de depresión, dificultad para la concentración y trastornos del lenguaje (disfasia nominal), de un año de evolución. De igual forma, la presencia de crisis convulsiva parcial secundariamente generalizada a los 16 meses de iniciada su sintomatología psiquiátrica condujo a la identificación por resonancia magnética de un cisticerco activo en la zona de la ínsula, con ligero edema perilesional, y datos electroencefalográficos con foco epileptógeno en el lóbulo temporal. Se inició tratamiento anticonvulsionante con 900 mg/día de oxcarbacepina para el control sintomático, y se instaló tratamiento con albendazol, 15 mg/kg durante 15 días, y dosis decrecientes de prednisona en ocho días (60 mg/día). Se identificó la disolución del cisticerco en la imagen de control a los tres meses, y se mantiene actualmente con tratamiento anticonvulsionante, con una condición física independiente, aunque persisten datos de deterioro cognitivo leve (Fig. 2).

Discusión

La epilepsia del lóbulo temporal es una entidad clínica con alto nivel de asociación a trastornos neuropsiquiátricos y fenómenos electrofisiológicos bien definidos. Su comportamiento primario se relaciona con defectos de la migración neural, esclerosis mesial temporal y esclerosis hipocampal. En consecuencia, se trata de casos cuya presentación se inicia en la infancia (crisis febriles), y puede continuar de forma evolutiva y eventualmente refractaria al tratamiento farmacológico en la etapa adulta.

Si bien se ha descrito ocasionalmente asociada a parasitosis, como cisticercosis, particularmente en formas calcificadas como expresión residual crónica, se ha considerado que la gliosis reactiva puede ser un hallazgo relacionado con la reincidencia del patrón convulsivo.

Por otra parte, la neurocisticercosis puede expresarse en su semiología clínica neurológica como parte de todos los síndromes previsibles. Dicha versatilidad deriva de procesos inherentes a la cantidad y localización del parásito, la respuesta inmune del huésped, la reacción inflamatoria aguda y crónica, y la historia natural de la enfermedad. Una de sus manifestaciones más frecuentes son las crisis convulsivas y, de ellas, ocupan un segmento especial las crisis psicomotoras o del lóbulo temporal, con o sin asociación a trastornos neuropatológicos primarios, como la esclerosis mesial temporal [9,10]. Una característica particular de la epilepsia del lóbulo temporal es la presencia de manifestaciones conductuales y neuropsiquiátricas, con otros síntomas que usualmente son subestimados en el plano neurológico y tratados solamente en la perspectiva psiquiátrica. Tal es el caso de las auras autonómicas, amnesia, apatía, inestabilidad emocional y alucinaciones [4]. En un informe reciente donde se presentan los perfiles clínicos y epidemiológicos sobre neurocisticercosis, se observó que la epilepsia del lóbulo temporal es el síndrome epiléptico más frecuente y representa el 60% de las epilepsias focalizadas y el 40% de las epilepsias en el adulto [8], lo que ilustra el panorama actual en Latinoamérica sobre esta patología.

Recientemente se ha tratado de identificar una relación de causalidad entre la esclerosis mesial temporal y la cisticercosis; sin embargo, no se ha logrado dilucidar de una manera clara los límites primarios congénitos de dicha esclerosis, con un patrón de gliosis reactiva por una patología adquirida, como la neurocisticercosis.

Otros autores sugieren que las convulsiones ocasionadas por neurocisticercosis pueden constituir el precipitante inicial para el desarrollo de esclerosis hipocampal no primaria, asociada a gliosis reactiva, considerando la topografía de la lesión parasitaria [6].

La epilepsia del lóbulo temporal se asocia frecuentemente con esclerosis mesial temporal, particularmente en pacientes con convulsiones refractarias y antecedentes de convulsiones febriles tempranas y prolongadas. Sin embargo, una infección aguda por neurocisticercosis, asociada con convulsiones parciales complejas de repetición, puede ser un factor etiológico agregado en la génesis de esclerosis mesial temporal y epilepsia del lóbulo temporal de inicio tardío [11].

En un estudio transversal de 512 pacientes con epilepsia refractaria, 281 (54,8%) tenían esclerosis mesial temporal e hipocampal y 104 (37%) presentaron, además, neurocisticercosis. En contraste, la prevalencia de la neurocisticercosis en pacientes con otras lesiones epileptogénicas (displasia cortical, tumores cerebrales o gliosis) fue sólo del 15% [7,12].

La localización topográfica del cisticerco se ha notificado comúnmente por el referente de las calcificaciones en el lóbulo temporal ipsilateral, lo que generó especulaciones sobre la patogénesis adquirida de esclerosis hipocampal en este tipo de pacientes. Sin embargo, en la mayoría de las series, la mayor parte de estas calcificaciones se encuentran en los lóbulos frontal y parietal [5,6,13].

Una variante poco estudiada es la relacionada con los trastornos cognitivos que se han observado en pacientes con esclerosis mesial temporal y esclerosis hipocampal, y el impacto aparentemente sumatorio de aquellos casos que, además, cursan con neurocisticercosis [7,12,14,15].

La relación entre neuroinfección aguda y epilepsia es ampliamente conocida. Un ejemplo de ello está representado en los cuadros agudos de encefalitis víricas (herpesvirus) o meningitis bacteriana, en donde es evidente un proceso inflamatorio con cambios neuropatológicos específicos que generan una aparición y evolución clínica con desenlace en el corto plazo. Sin embargo, existen pocos informes acerca de la relación causal entre este patrón de epilepsia y neuroinfecciones crónicas, como es el caso de infestaciones por neurocisticercosis. De estos casos, el fenómeno más común se evidencia por la presencia de gliosis reactiva asociada a la presencia de cisticercos calcificados en diferentes topografías, incluyendo el lóbulo temporal, y no de formas activas quísticas, como en los casos presentados. Esta última condición representa una reacción inflamatoria mayor, con edema perilesional activo y el efecto de masa propio del quiste cisticercoso (Tabla).

Una evidencia neuropatológica es la historia natural de la biología del cisticerco en el tejido cerebral huésped, en la cual se identifican la fase vesicular, coloidal, nodular y la de gliosis crónica y calcificación, lo que evidencia el componente inflamatorio local y perilesional en la exacerbación de los síntomas convulsivos [16].

En un estudio adicional no se encontró relación entre el número de calcificaciones y la gravedad de la epilepsia. Sin embargo, concluye que una zona irritativa en el lóbulo temporal es más relevante para determinar la gravedad, sintomatología y fre-

Tabla. Análisis de la bibliografía referente a casos publicados de neurocisticercosis y epilepsia del lóbulo temporal.

	Evidencias	Clínica
Rathore et al [5] [a]	Cisticercosis calcificada Esclerosis hipocampal Gliosis perilesional	No comunicada
Singla et al [6] [b]	Neurocisticercosis calcificada y activa Esclerosis hipocampal	Estado epiléptico, convulsiones ocasionales
Da Silva et al [8]	Lesiones quísticas múltiples en ambos hemisferios Ondas agudas interictales en ambas regiones temporales, particularmente en el hemisferio derecho Características típicas de esclerosis mesial del lóbulo temporal derecho Lesión cística observada en la cabeza del hipocampo esclerosado	Primera convulsión a los 32 años. Dos meses después comenzó con convulsiones parciales simples semanalmente Cuatro años después presentó convulsiones parciales complejas (tres por semana) resistentes a tratamiento antiepiléptico Durante el examen presentó dos convulsiones parciales complejas con generalización secundaria
Wichert-Ana et al [10] [b]	Infestación masiva con respuesta inflamatoria intensa Presencia de escólex y forma transicional de neurocisticercosis Quiste intraventricular Cisticerco en el espacio subretiniano Lesiones intracraneales calcificadas Atrofia mesial del lóbulo temporal izquierdo Esclerosis hipocampal Gliosis en el prosubículo	Episodios graves de meningoencefalitis por cisticercosis a los 6 años Cefalea, vómito, fiebre, rigidez de cuello y estado de epilepsia motora focal derecha Hidrocefalia e hipertensión intracraneal Ceguera del ojo derecho Epilepsia del lóbulo temporal
Kobayashi et al [11]	Epilepsia del lóbulo temporal Neurocisticercosis aguda con múltiples quistes: frontal izquierdo, temporal izquierdo, parietal derecho y surco de Silvio derecho	Cefalea pulsátil con predominio anterior refractaria a AINE Alteraciones del habla Automatismos oromandibulares y afasia
Bianchin et al [14] [c]	Cisticercosis calcificada Epilepsia del lóbulo temporal mesial Esclerosis hipocampal	Auras epigástricas, autonómicas o psíquicas, arresto conductual, obnubilación progresiva, automatismos oroalimentarios y manuales, fenómenos autonómicos
Chung et al [15] [b]	Epilepsia del lóbulo temporal no tratada Masa calcificada en el hipocampo sin crecimiento	Epilepsia refractaria a medicamentos antiepilépticos mayores Aura epigástrica, confusión verbal, automatismos oroalimentarios Confusión postictal de varias horas

[a] Estudio retrospectivo observacional; [b] Caso/s clínico/s; [c] Estudio retrospectivo de cohorte. AINE: antiinflamatorios no esteroideos.

cuencia de las convulsiones que el número y la localización de las calcificaciones [17].

En la bibliografía existen pocas evidencias acerca de la presencia de cisticercos activos en la fase quística, con escólex íntegro y edema perilesional como causa de epilepsia del lóbulo temporal de inicio tardío. Esto es particularmente relevante en los casos aquí presentados, porque se trata de cisticercos únicos, que se presentan en una topografía de la región mesolímbica y explican el patrón convulsivo y la relación con el trastorno neuropsiquiátrico.

En nuestro concepto, estos casos representan una evidencia única de cisticercosis en su fase activa, en la cual la respuesta inmune, la reacción inflamatoria local y los cambios electrofisiológicos en una zona con susceptibilidad convulsiva condicionaron la aparición primero de manifestaciones neuropsiquiátricas, que fueron refractarias al tratamiento con antidepresivos y antipsicóticos. En ambos casos, el proceso clínico evolucionó a crisis parciales complejas. Sin embargo, es muy probable que ambos casos hubiesen presentado crisis parciales simples previamente, sin que fueran diagnosticadas.

La neurocisticercosis en su fase quística activa es una causa frecuente de epilepsia del lóbulo temporal subclínica, además de las otras formas comunicadas en su fase calcificada crónica. En la fase activa se involucran los mecanismos de respuesta inmune, respuesta inflamatoria local con edema perilesional, gliosis reactiva aguda y efecto de masa, a diferencia de las formas crónicas, que se asocian a gliosis, esclerosis y calcificaciones. Sin embargo, no existen evidencias claras de la causalidad entre la cisticercosis y la neuropatología de la esclerosis mesial, por tratarse de condiciones de origen evolutivo distinto.

En conclusión, en todos los casos con trastornos neuropsiquiátricos refractarios al tratamiento farmacológico, y aún más si existen componentes de un patrón de crisis del lóbulo temporal de inicio tardío, debe evaluarse integralmente al paciente ba-

jo protocolos de neurocisticercosis y considerar esta posibilidad diagnóstica. El tratamiento etiológico oportuno, además del sintomático, tiene un alto porcentaje de control y, eventualmente, de curación a través de las estrategias farmacológicas o neuroquirúrgicas vigentes.

Bibliografía

1. Hussain J, Srinivasan S, Serane VT, Mahadevan S, Elangovan S, Bhuvaneswari V. Cranial computed tomography in partial motor seizures. Indian J Pediatr 2004; 71: 641-4.
2. Alarcón F. Neurocisticercosis: etiopatogenia, manifestaciones clínicas, diagnóstico y tratamiento. Rev Neurol 2006; 43 (Supl 1): S93-100.
3. Frieiro-Dantas C, Serramito-García R, Reyes-Santías RM, Rico-Cotelo M, Allut AG, Gelabert-González M. Neurocisticercosis pediátrica: a propósito de dos casos. Rev Neurol 2013; 56: 86-90.
4. Terra-Bustamante VC, Coimbra ER, Rezek KO, Escorsi-Rosset SR, Guarnieri R, Dalmagro CL, et al. Cognitive performance of patients with mesial temporal lobe epilepsy and incidental calcified neurocysticercosis. J Neurol Neurosurg Psychiatry 2005; 76: 1080-3.
5. Rathore C, Thomas B, Kesavadas C, Radhakrishnan K. Calcified neurocysticercosis lesions and hippocampal sclerosis: potential dual pathology? Epilepsia 2012; 53: e60-2.
6. Singla M, Singh P, Kaushal S, Bansal R, Singh G. Hippocampal sclerosis in association with neurocysticercosis. Epileptic Disord 2007; 9: 292-9.
7. Velasco TR, Zanello PA, Dalmagro CL, Araújo D Jr, Santos AC, Bianchin MM, et al. Calcified cysticercotic lesions and intractable epilepsy: a cross sectional study of 512 patients. J Neurol Neurosurg Psychiatry 2006; 77: 485-8.
8. Da Silva AV, Martins HH, Marques CM, Yacubian EM, Sakamoto AC, Carrete H Jr, et al. Neurocysticercosis and microscopic hippocampal dysplasia in a patient with refractory mesial temporal lobe epilepsy. Arq Neuropsiquiatr 2006; 64: 309-13.
9. Da Gama CN, Kobayashi E, Li LM, Cendes F. Hippocampal atrophy and neurocysticercosis calcifications. Seizure 2005; 14: 85-8.
10. Wichert-Ana L, Velasco TR, Terra-Bustamante VC, Alexandre V Jr, Walz R, Bianchin MM, et al. Surgical treatment for mesial temporal lobe epilepsy in the presence of massive calcified neurocysticercosis. Arch Neurol 2004; 61: 1117-9.
11. Kobayashi E, Guerreiro CA, Cendes F. Late onset temporal lobe epilepsy with MRI evidence of mesial temporal sclerosis following acute neurocysticercosis: case report. Arq Neuropsiquiatr 2001; 59: 255-8.
12. Bianchin MM, Velasco TR, Wichert-Ana L, Takayanagui OM, Leite JP, Sakamoto AC. How frequent is the association of neurocysticercosis and mesial temporal lobe epilepsy with hippocampal sclerosis? Epilepsia 2010; 51: 2359-60.
13. Singh G, Sachdev MS, Tirath A, Gupta AK, Avasthi G. Focal cortical-subcortical calcifications (FCSCs) and epilepsy in the Indian subcontinent. Epilepsia 2000; 41: 718-26.
14. Bianchin MM, Velasco TR, Coimbra ER, Gargaro AC, Escorsi-Rosset SR, Wichert-Ana L, et al. Cognitive and surgical outcome in mesial temporal lobe epilepsy associated with hippocampal sclerosis plus neurocysticercosis: a cohort study. PLoS One 2013; 8: e60949.
15. Chung CK, Lee SK, Chi JG. Temporal lobe epilepsy caused by intrahippocampal calcified cysticercus: a case report. J Korean Med Sci 1998; 13: 445-8.
16. Ramos-Zúñiga R, Garzón-Muvdi T. Management of neurocysticercosis. In Quiñones-Hinojosa A, ed. Schmidek & Sweet's operative neurosurgical techniques: indications, methods, and results. Philadelphia: Elsevier; 2012. p. 1667-78.
17. Kowacs PA, Rogacheski E, Muzzio J, Werneck LC. The role of the irritative zone and of the number and distribution of calcifications in the severity of epilepsy associated with intracranial calcifications. Arq Neuropsiquiatr 2006; 64: 905-11.

Temporal lobe epilepsy and active neurocysticercosis: two representative case reports

Introduction. There are limited evidences reported of temporal lobe epilepsy associated with active cysticercosis in cystic stage. The objective is to present the correlation between active cysticercosis in topographical zones associated with temporal lobe epilepsy, with neuropsychiatric manifestations and pattern of secondarily generalized partial seizures.

Case reports. Two cases of adult patients with neuropsychiatric manifestations of one year evolution, refractory to antipsychotic drug treatment, and who subsequently appear late onset partial-secondarily generalized seizures. Cysticercosis active presence in the temporal lobe in one patient, and the insula in the other, is identified. A better clinical control after albendazol treatment and subsequently anticonvulsant therapy only remained to evaluate pertinence of pharmacological withdrawal criteria.

Conclusions. Active neurocysticercosis, may be the cause of acquired neuropsychiatric disorders and temporal lobe epilepsy of late onset when the topography is in the mesolimbic circuit. Early etiologic diagnosis and appropriate treatment allows adequate control of their symptoms and potentially final cure.

Key words. Albendazol. Neurocysticercosis. Neuropsychiatric disorders. Psychomotor epilepsy. Psychosis. Temporal lobe epilepsy.